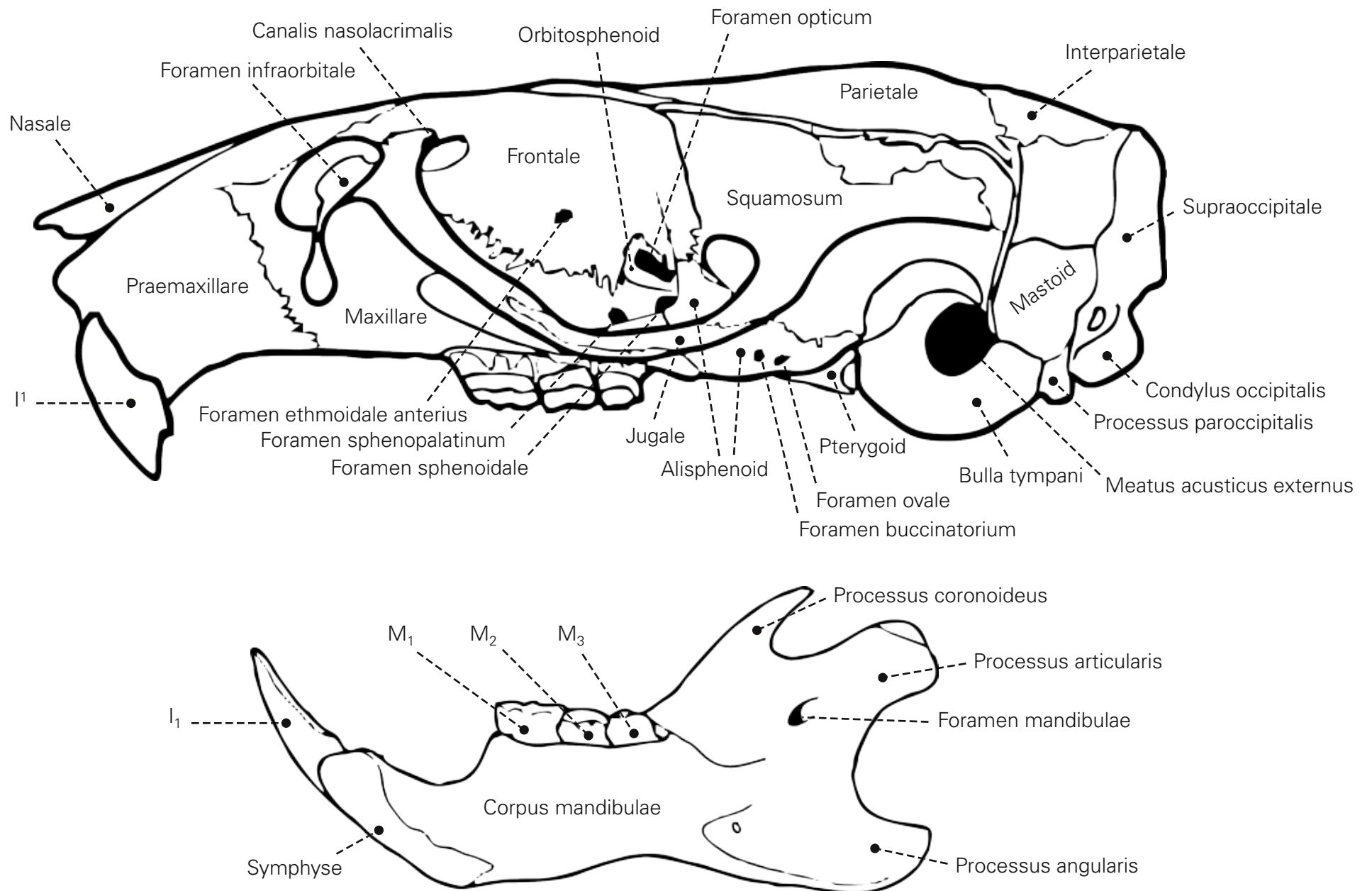


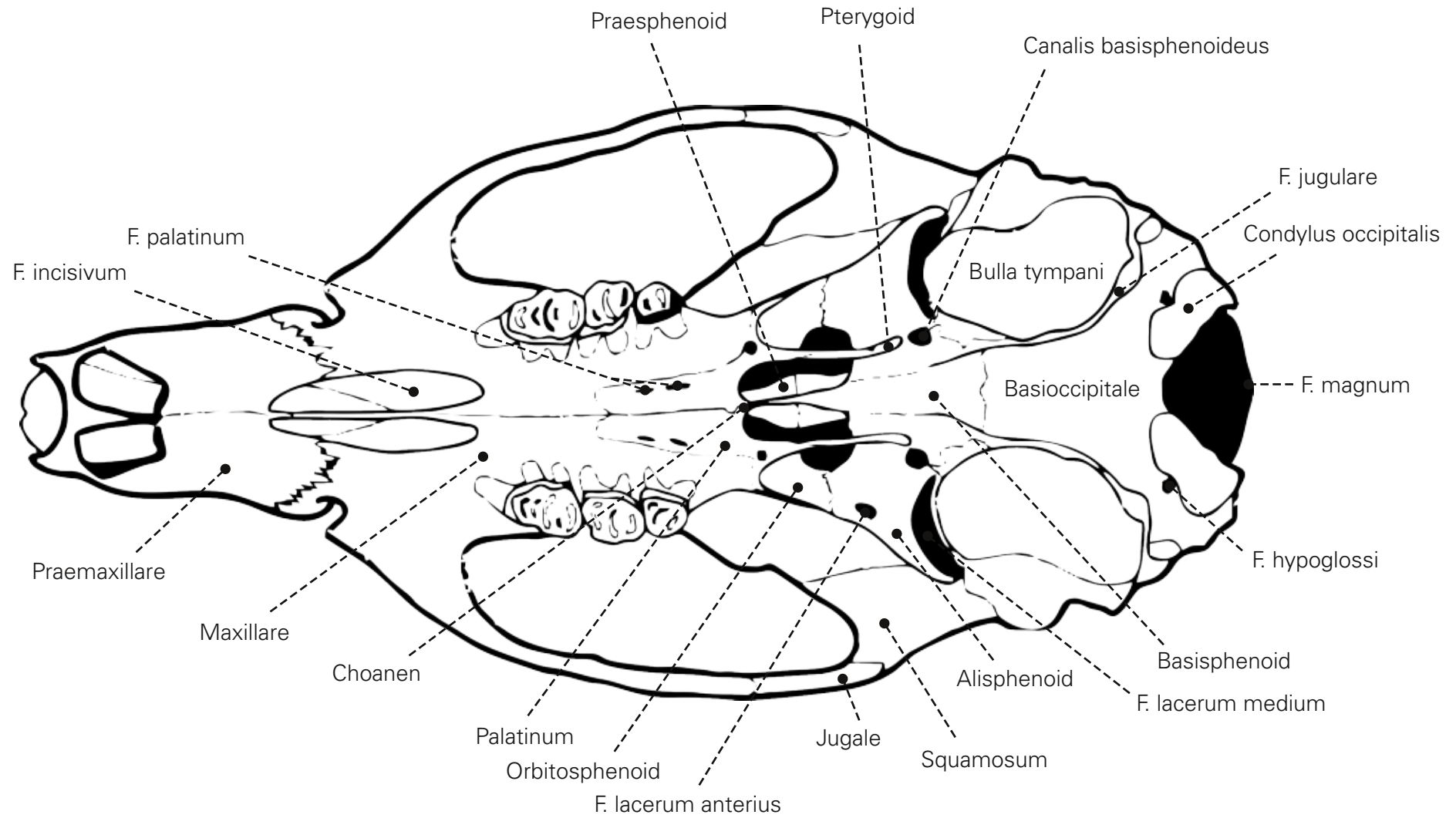
Schädel der Hausratte – Strukturen und Messstrecken

nach Niethammer & Krapp (1978)

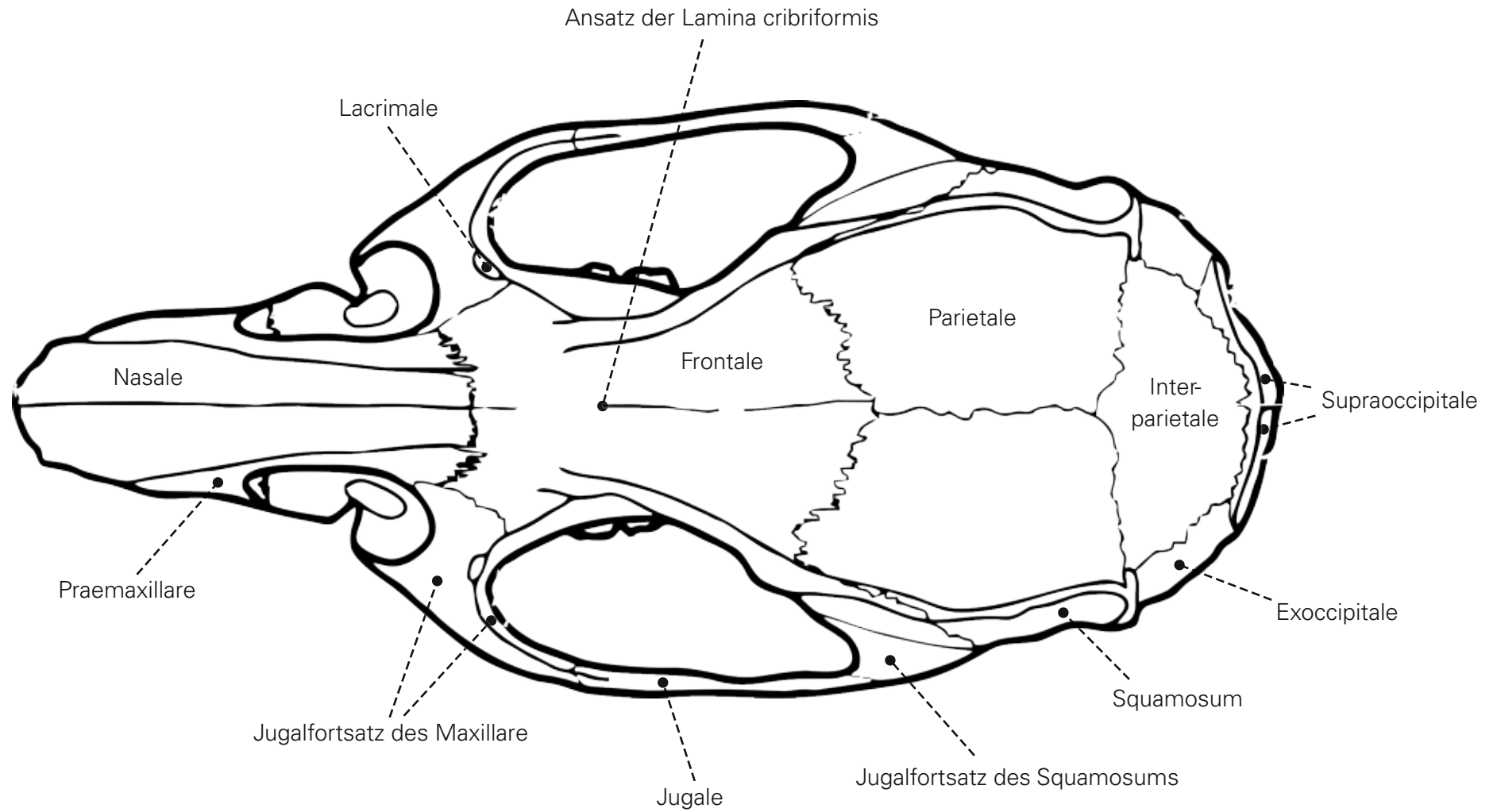
Schädel von *Rattus rattus* nach Niethammer & Krapp (1978), lateral



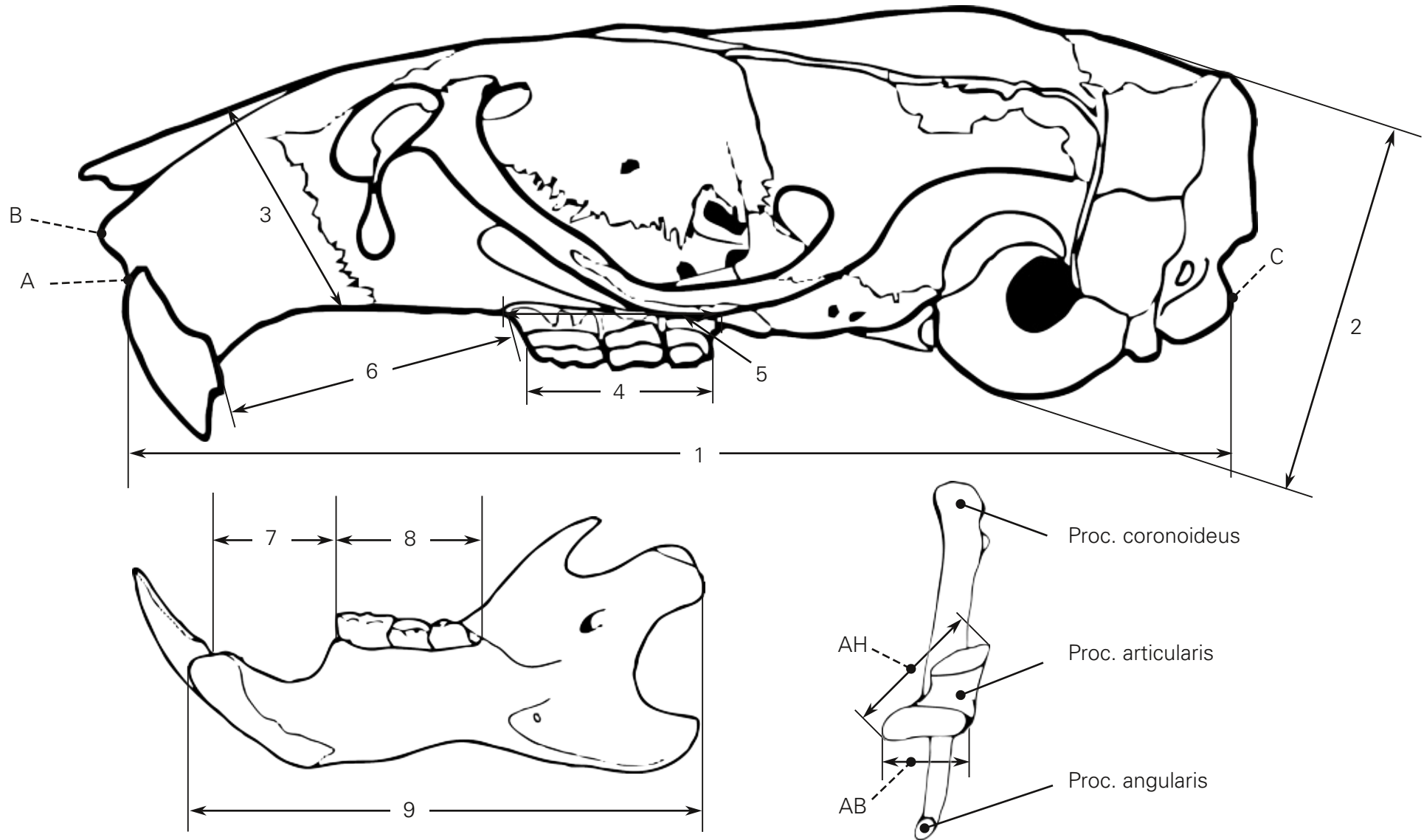
Schädel von *Rattus rattus* nach Niethammer & Krapp (1978), ventral



Schädel von *Rattus rattus* nach Niethammer & Krapp (1978), dorsal

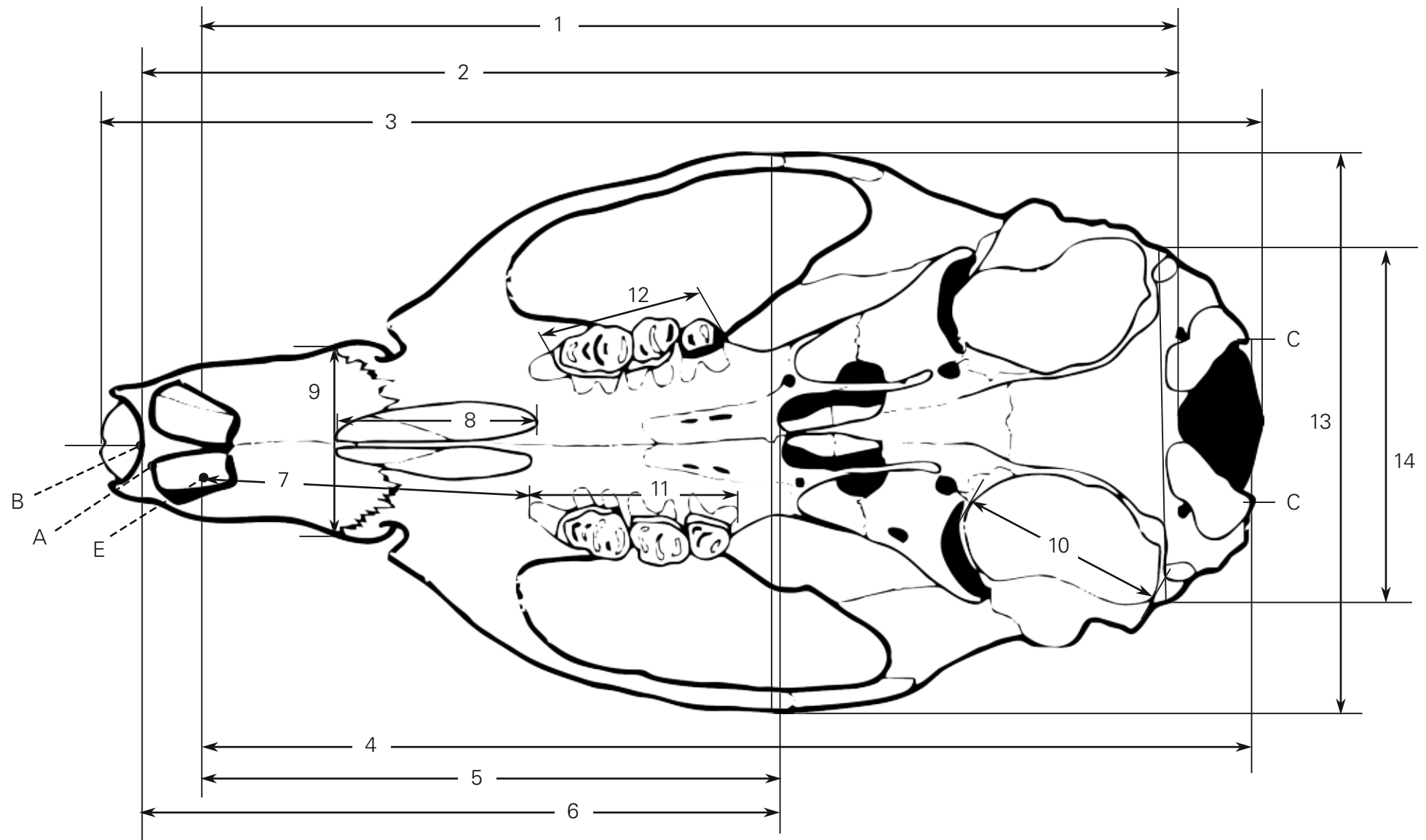


Schädel von *Rattus rattus* nach Niethammer & Krapp (1978), lateral



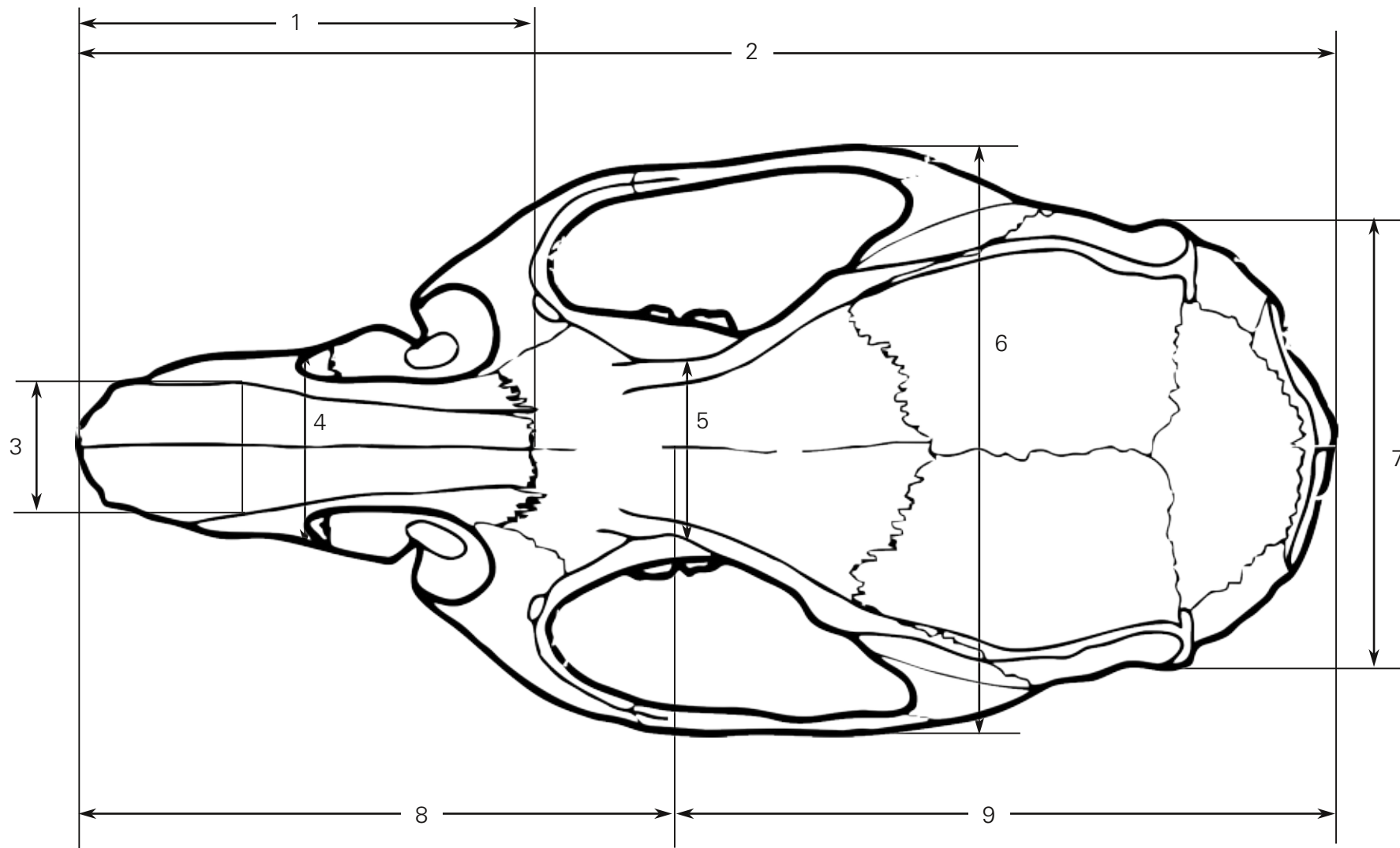
1...Condylobasallänge; 2...Schädelkapselhöhe mit Bullae; 3...Rostralhöhe; 4...Länge der oberen Backenzahnreihe an den Zahnkronen; 5...Länge der oberen Backenzahnreihe an den Alveolen; 6...Diastemalänge am Oberschädel; 7...Diastemalänge am Unterkiefer; 8...untere Zahnreihenlänge an den Alveolen; 9...Mandibellänge; A...Vorderränder der I¹; B...Gnathion; C...Condylion

Schädel von *Rattus rattus* nach Niethammer & Krapp (1978), ventral



1...Basilarlänge; 2...Basallänge; 3...Occipitonasallänge; 4...Condylbasilarlänge; 5...Palatilarlänge; 6...Palatallänge; 7...Diastemalänge am Oberschädel 8...Länge der Foramina incisiva; 9...Rostralbreite; 10...Länge der Gehörkapseln; 11...Länge der oberen Backenzahnreihe an den Alveolen; 12...Länge der oberen Backenzahnreihe an den Zahnkronen; 13...Zygomatische Breite; 14...Schädelkapselbreite; A...Vorderränder der I¹; B...Gnathion; C...Condylion; D...Basilion; E...Henselion

Schädel von *Rattus rattus* nach Niethammer & Krapp (1978), dorsal



1...Nasiallänge; 2...Occipitonasallänge; 3...Nasalibreite; 4...Rostralbreite; 5...Interorbitalbreite; 6...Zygomatische Breite; 7...Occipitalbreite;
8...Gesichtsschädellänge; 9...Hirnkapsellänge